



JUIN 2011

RECOMMANDATIONS PROFESSIONNELLES

Cancer du poumon

Bilan initial

COLLECTION

Recommandations & Référentiels

RECOMMANDATIONS
DE PRISE EN CHARGE
SPÉCIALISÉE

DÉMARCHE DIAGNOSTIQUE
ET BILAN PRÉTHÉRAPEUTIQUE
DES CANCERS DU POUMON À
PETITES CELLULES ET NON À
PETITES CELLULES

CONDUITE À TENIR DEVANT
UN NODULE PULMONAIRE

DESTINÉ À L'USAGE DES
PROFESSIONNELS DE SANTÉ

L'Institut National du Cancer (INCa) est l'agence nationale sanitaire et scientifique chargée de coordonner la lutte contre le cancer en France.

CE DOCUMENT S'INSCRIT DANS LA MISE EN ŒUVRE DU PLAN CANCER 2009-2013

Mesure 19 :

Renforcer la qualité des prises en charge pour tous les malades atteints d'un cancer.

Ces recommandations pour la pratique clinique ont été élaborées dans le cadre d'un partenariat entre l'INCa et la Société française de pneumologie de langue française (SPLF).

La Société française de chirurgie thoracique et cardiovasculaire (SFCTCV), la Société française de radiologie (SFR), la Société française de radiothérapie oncologique (SFRO), la Société française de médecine nucléaire (SFMN), la Société française de cancérologie (SFC), la Société française de pathologie (SFP) et le Collège national de médecine générale (CNMG) ont également pris part à ce travail notamment dans le cadre de la relecture nationale.

Les recommandations ne peuvent envisager l'ensemble des situations cliniques et ne peuvent donc se substituer au jugement et à la responsabilité du médecin vis-à-vis de son patient.

Ce document a été publié en juin 2011 avec le soutien financier de UNICANCER - Fédération française des Centres de Lutte Contre le Cancer. www.unicancer.fr



Ce document doit être cité comme suit : © *Cancer du poumon, Bilan initial*, collection Recommandations et référentiels, ouvrage collectif édité par l'INCa, Boulogne-Billancourt, juin 2011.

Ce document peut être reproduit ou diffusé librement pour un usage personnel et non destiné à des fins commerciales ou pour des courtes citations. Pour tout autre usage, il convient de demander l'autorisation auprès de l'INCa en remplissant le formulaire de demande de reproduction disponible sur le site Internet www.e-cancer.fr ou auprès du département communication institutionnelle de l'INCa à l'adresse suivante : diffusion@institutcancer.fr

Bilan diagnostique

Toute suspicion de cancer du poumon nécessite un bilan diagnostique dans les meilleurs délais.

>>> IMAGERIE

- Radiographie de thorax (face et profil)
- TDM thoracique avec injection si radiographie suspecte :
 - > En cas de forte suspicion : coupes abdominales
- Une imagerie normale n'élimine pas le diagnostic. En cas de forte suspicion : bronchoscopie souple indiquée

>>> CONFIRMATION DU DIAGNOSTIC

- Le diagnostic est confirmé par l'examen anatomopathologique. Une analyse histologique (biopsie) doit être préférée à un examen cytologique lorsqu'elle est réalisable
- Techniques de prélèvement :
 - > Bronchoscopie souple en cas de tumeur centrale
 - > Ponction transpariétale à discuter en cas de tumeur périphérique non accessible à la bronchoscopie
 - > Plus rarement, le recours à d'autres voies d'abord peut être nécessaire
- Pour tout carcinome non à petites cellules non épidermoïde, en cas de patient présentant une tumeur localement avancée ou métastatique, du matériel tumoral (biopsie, cytobloc) doit être envoyé à la plateforme de génétique moléculaire dont relève le centre pour :
 - > Recherche de mutation du gène EGFR¹, en cas de traitement prévu par un inhibiteur de la tyrosine kinase de l'EGFR (en référence aux indications réglementairement prévues pour les produits concernés)
 - > Analyses complémentaires des biomarqueurs émergents, effectuées dans le cadre du programme INCa 2011² (recherche de mutations *KRAS*, *BRAF*, *HER2*, *PI3KCA*, translocation *EML4-ALK*)

>>> MARQUEURS TUMORAUX

- Les marqueurs tumoraux sériques ne doivent pas être dosés pour le diagnostic de cancer du poumon

1. EGFR : epidermal growth factor receptor.

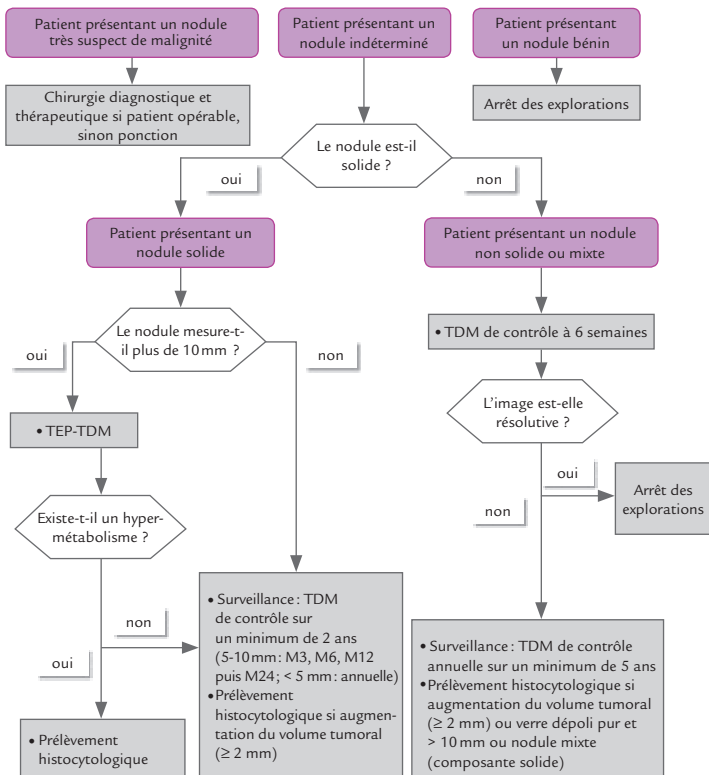
2. © Programme INCa pour la détection prospective des biomarqueurs émergents dans le cancer du poumon, le cancer colorectal et le mélanome : une approche pour un accès rapide aux thérapies ciblées. Collection Rapports et Synthèses

Conduite à tenir devant un nodule pulmonaire

Les critères cliniques et d'imagerie permettent d'orienter la démarche diagnostique en définissant 3 situations :

- > nodule bénin;
- > nodule très suspect de malignité;
- > nodule indéterminé.

EXAMEN	CRITÈRES DE MALIGNITÉ	CRITÈRES DE BÉNIGNITÉ
Examen clinique	<ul style="list-style-type: none"> • Âge • Tabac, exposition à un agent cancérogène • Antécédent de cancer 	-
TDM en coupes fines	<ul style="list-style-type: none"> • Diamètre élevé • Contours irréguliers • Bronchogramme aérien ou bronche dilatée dans l'environnement du nodule • Cavitation avec paroi épaisse • Image persistante en verre dépoli de plus de 10 mm ou avec composante solide 	<ul style="list-style-type: none"> • Foyer de densité graisseuse (-40 à -80 UH, déviation standard comprise) • Calcifications diffuses, lamellaires ou centrales ou en «pop corn» • Aspect compatible avec un ganglion intrapulmonaire : nodule < 10 mm, distant de moins de 10 mm de la plèvre, au-dessous du niveau de la carène, forme angulaire
TEP-TDM	-	<ul style="list-style-type: none"> • Absence d'hypermétabolisme (si nodule solide) et diamètre ≥ 10 mm



Bilan d'extension d'un cancer du poumon non à petites cellules

Le bilan d'extension doit dater de moins de 6 semaines avant l'initiation du traitement

>>> TUMEUR ACCESSIBLE À UN TRAITEMENT LOCORÉGIONAL

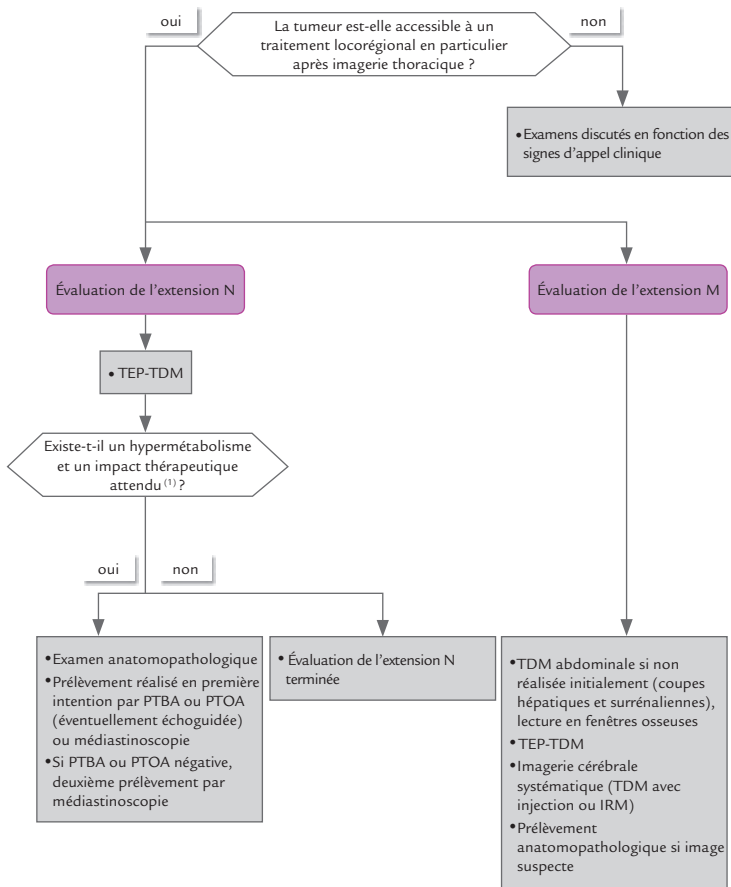
- Évaluation du statut tumoral (T) :
 - > TDM thoracique avec injection
 - > Bronchoscopie souple avec biopsies des éperons adjacents
 - > IRM thoracique si tumeur de l'apex
 - > Échographie cardiaque endo-oesophagienne si doute sur une atteinte atriale

- Évaluation du statut ganglionnaire (N) :
 - > TEP-TDM
 - > Exploration médiastinale avec biopsie en cas d'hypermétabolisme ganglionnaire médiastinal ou encore en cas de tumeur centrale, de doute sur un envahissement hilair ou de ganglions > 16 mm à la TDM et de faible fixation de la tumeur :
 - Examen de référence : médiastinoscopie cervicale
 - Alternative : technique mini-invasive (ponction-biopsie transbronchique avec ou sans échoguidage, transoesophagienne échoguidée ou transthoracique) – médiastinoscopie indiquée si examen non contributif

- Évaluation du statut métastatique (M) :
 - > Imagerie cérébrale systématique (TDM avec injection ou IRM)
 - > TEP-TDM
 - > Confirmation anatomopathologique de toute métastase susceptible de modifier le traitement

>>> TUMEUR NON ACCESSIBLE À UN TRAITEMENT LOCORÉGIONAL

- TEP-TDM non indiquée
- Imagerie cérébrale à discuter
- Si signes d'appel : examens complémentaires réalisés selon l'incidence thérapeutique attendue



1. Une exploration médiastinale est également recommandée, même en l'absence d'hypermétabolisme en cas de tumeur centrale, doute sur un envahissement hilair, ganglions ≥ 16 mm au scanner (petit axe) et de faible métabolisme de la tumeur primitive ; PTBA : ponction-biopsie transbronchique à l'aiguille ; PTOA : ponction-biopsie transoesophagienne à l'aiguille.

Bilan d'extension d'un cancer du poumon à petites cellules

Son objectif est de définir les possibilités d'un traitement local par radiothérapie, en association avec la chimiothérapie

>>> BILAN D'EXTENSION LOCORÉGIONALE

- TDM thoracique
- Bronchoscopie souple

>>> BILAN D'EXTENSION À DISTANCE

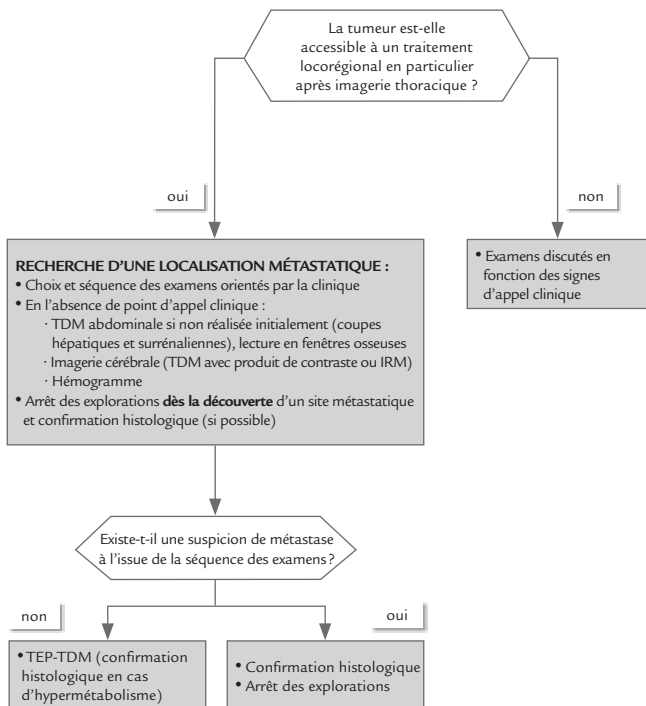
- Réalisé pour tout patient pour lequel un traitement locorégional est envisageable. Il comprend :
 - > TDM abdominale (coupes hépatiques et surrenaliennes, lues en fenêtres osseuses)
 - > TDM ou IRM cérébrale
- Les examens sont réalisés séquentiellement :
 - > En cas de métastase découverte à l'un d'eux : arrêt des explorations
 - > En cas de signes d'appel de métastase : réaliser en premier lieu l'examen le plus adapté pour en faire le diagnostic

À l'issue de ces examens, si la tumeur est toujours accessible à un traitement locorégional, une TEP-TDM peut être proposée, permettant en outre de mieux définir les champs d'irradiation.

Une exploration de la moelle osseuse, réalisée *via* une ponction ou biopsie ostéoméduillaire, n'est réalisée qu'en cas de perturbation non expliquée de l'hémogramme.

Un site métastatique unique doit dans la mesure du possible être confirmé histologiquement.

Chez les rares patients de stade T1N0, dans le cas où un traitement chirurgical est envisagé, une exploration médiastinale doit alors être réalisée.



Bilan fonctionnel avant chirurgie

>>> ÉVALUATION DE LA FONCTION RESPIRATOIRE

- Mesure systématique du VEMS par spirométrie
- Explorations complémentaires :
 - > Deux attitudes peuvent être recommandées : recommandations de l'ACCP (cf. page 12) ou de l'ERS/ESTS (cf. page 13)

>>> ÉVALUATION DU RISQUE CARDIOVASCULAIRE

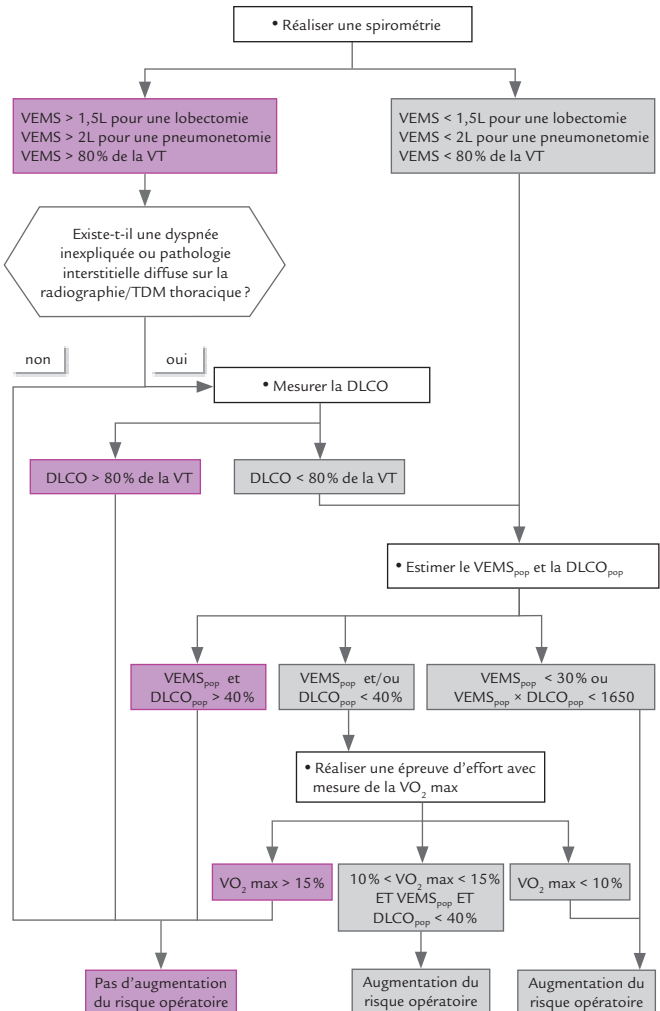
- Examens systématiques :
 - > Appréciation clinique du risque cardiovasculaire
 - > Electrocardiogramme
 - > Dosage de la créatininémie
 - Explorations complémentaires :
 - > À discuter selon les résultats des examens systématiques
-

Bilan fonctionnel avant radiothérapie

L'indication de la radiothérapie tient compte du risque de pneumopathie radique, préalablement apprécié par :

- L'existence d'une pneumopathie interstitielle diffuse
 - Les résultats des explorations fonctionnelles respiratoires (EFR) avec mesure de la DLCO
 - L'appréciation du V20 (volume de parenchyme pulmonaire sain recevant 20 Gy ou plus selon les données des histogrammes dose-volume pulmonaire)
-

Évaluation de la fonction respiratoire : recommandations ACCP⁽¹⁾

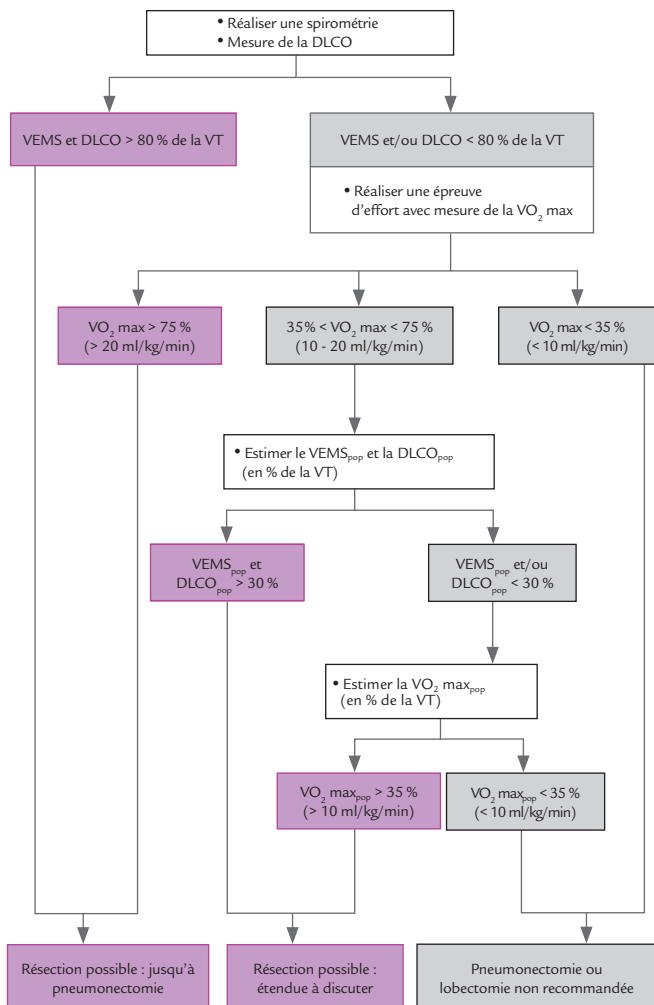


% : toutes les valeurs sont exprimées en pourcentage de la valeur théorique (VT)

DLCO_{pop} : valeur postopératoire prédite de la diffusion pulmonaire du monoxyde de carbone ;
VEMS_{pop} : valeur postopératoire prédite du volume maximum expiré en 1 seconde ; VO₂ max :
consommation maximale d'oxygène (ml/kg/min) ; VT : valeur théorique.

1. Colice GL, Shafazand S, Griffin JP, Keenan R, Bolliger CT, American College of Chest Physicians. Physiologic evaluation of the patient with lung cancer being considered for resectional surgery: ACCP evidenced-based clinical practice guidelines (2nd edition). Chest 2007;132(3 Suppl):161S-77S.

Évaluation de la fonction respiratoire : recommandations ERS/ESTS⁽¹⁾



% : toutes les valeurs sont exprimées en pourcentage de la valeur théorique (VT)
DLCO_{pop} : valeur postopératoire prédite de la diffusion pulmonaire du monoxyde de carbone ;
VEMS_{pop} : valeur postopératoire prédite du volume maximum expiré en 1 seconde ; VO₂ max :
consommation maximale d'oxygène (ml/kg/min).

1. Brunelli A, Charloux A, Bolliger CT, Rocco G, Sculier JP, Varela G et al. ERS/ESTS clinical guidelines on fitness for radical therapy in lung cancer patients (surgery and chemo-radiotherapy) [Comment in: Eur Respir J. 2010 Apr;35(4):935; author reply 935-6. PMID: 20356996; Erratum in: Eur Respir J. 2009 Sep;34(3):782]. Eur Respir J 2009;34(1):17-41.

Groupe de travail

L'ensemble des participants aux groupes de travail et de lecture ont rempli une déclaration publique d'intérêt disponible sur www.e-cancer.fr

Virginie Westeel (coordinatrice scientifique), pneumologue,
Hôpital Jean Minjot, Besançon

Fabrice Barlési, pneumologue, Hôpital Nord, Marseille

Benjamin Besse, oncologue médical, Institut Gustave Roussy, Villejuif

Pierre Bonnette, chirurgien, Hôpital Foch, Suresnes

Laurent Brouchet, chirurgien, Hôpital Rangueil-Larrey, Toulouse

Anne Charloux, pneumologue, Centre hospitalier, Strasbourg

Line Claude, radiothérapeute, Centre Léon Bérard, Lyon

Claire Danel-Chrétien, anatomopathologiste, Hôpital Bichat-
Claude Bernard, Paris

Gilbert Ferretti, radiologue, Centre hospitalier, Grenoble

Khaldoun Kerrou, médecin nucléaire, Hôpital Tenon, Paris

Sylvie Lantuejoul, anatomopathologiste, Hôpital Michallon,
Grenoble

Cécile Le Pechoux, radiothérapeute, Institut Gustave Roussy,
Villejuif

Jean-Marc Pauly, médecin généraliste, Cabinet médical, Rodemack

Marie-Pierre Revel, radiologue, Hôpital européen Georges
Pompidou, Paris

Pierre-Jean Souquet, pneumologue, Hôpital Lyon-Sud Pierre-
Bénite, Lyon

Jean Trédaniel, oncologue médical, Hôpital Saint-Joseph, Paris

Jean-Michel Vergnon, pneumologue, Hôpital Nord, Saint-Etienne

Coordination INCa

Département des recommandations pour les professionnels de santé,
direction des soins et de la vie des malades

Sylvie Guillo, méthodologiste

Valérie Mazeau-Woynar, médecin, responsable du département

François Planchamp, méthodologiste

Laetitia Verdoni, médecin

Groupe de relecture

Charles André, anatomopathologiste ; Laurent Arnould, anatomopathologiste ; Corinne Bailly, radiologue ; Aurélie Bellière, radiothérapeute ; Elisabeth Biron, pneumologue ; Françoise Bonichon, médecin nucléaire ; Patrick Bourguet, médecin nucléaire ; David Bourquard, médecin nucléaire ; Elisabeth Brambilla, anatomopathologiste ; Michel Brauner, radiologue ; Isabelle Brenot-Rossi, médecin nucléaire ; Pierre-Yves Brillet, radiologue ; Marie-France Carette, radiologue ; Daniel Castera, radiothérapeute ; Nathalie Caunes, oncologue médical ; Pierre Clavère, radiothérapeute ; François Clément, chirurgien ; Christelle Clément-Duchène, pneumologue ; Marie-Christine Copin, anatomopathologiste ; Frédéric Courbon, médecin nucléaire ; Catherine Daniel, pneumologue ; Eric Dansin, pneumologue ; Charles Dayen, pneumologue ; Didier Debieuvre, pneumologue ; Adrien Dixmier, pneumologue ; Elizabeth Fabre, oncologue médical ; Michel Febvre, pneumologue ; Pascal Foucher, pneumologue ; Pierre Fournel, pneumologue ; Philippe Fournier, radiothérapeute ; Clément Fournier, pneumologue ; Gislaine Fraboulet, pneumologue ; Francesco Giammarile, médecin nucléaire ; Philippe Giraud, radiothérapeute ; Jacques Giron, radiologue ; Benoît Godbert, pneumologue ; Eric Gremillet, médecin nucléaire ; David Groheux, médecin nucléaire ; Anne-Lise Hachulla, radiologue ; Christophe Hermant, pneumologue ; Claude Hossein-Foucher, médecin nucléaire ; José Hureaux, pneumologue ; Henri Janicot, pneumologue ; Jacques Jougon, chirurgien ; Corinne Lamour, pneumologue ; Jean-Marie Larrieu, médecin généraliste ; Eric Lartigau, radiothérapeute ; Igor Latorzeff, radiothérapeute ; Jacques Le Treut, pneumologue ; Marie-Germaine Legrand-Hougnon, pneumologue ; Olivier Leleu, pneumologue ; Hervé Lena, pneumologue ; Antoine Levy, pneumologue ; Jean-Yves Limeul, médecin généraliste ; Sophie Maitre, radiologue ; Jacques Margery, pneumologue ; Patrick Mascarel, radiologue ; Julien Mazières, pneumologue ; Boris Melloni, pneumologue ; Pierre Mourlanette, pneumologue ; Béatrice Nayl, oncologue médical ; Georges Noël, radiothérapeute ; Pierre Olivier, médecin nucléaire ; Gérard Oliviero, pneumologue ; Maurice Pérol, pneumologue ; Bruno Picavet, pneumologue ; Nicolas Pourel, radiothérapeute ; Alain Prévost, pneumologue ; Caroline Prunier Aesch, médecin nucléaire ; Elisabeth Quoix, pneumologue ; Stéphane Raymond, pneumologue ; Véronique Reboullet, pneumologue ; Jean-François Régnard, chirurgien ; Jacques Rémy, radiologue ; Alain Rind, chirurgien ; Robert Riou, oncologue médical ; Gilles Robinet, pneumologue ; Isabelle Rouquette, anatomopathologiste ; Augustin Salemkour, radiothérapeute ; Philippe Slaouti, pneumologue ; Claude Soler, médecin nucléaire ; Bruno Taviot, pneumologue ; Luc Thiberville, pneumologue ; Pascal Thomas, chirurgien ; Jean-Pierre Vallée, médecin généraliste ; Fabien Vaylet, pneumologue ; Laurent Vervueren, médecin nucléaire ; Erika Viel, oncologue médical.

Pour plus d'informations
www.e-cancer.fr

Toutes les informations sur le Plan cancer 2009-2013
www.plan-cancer.gouv.fr

Ce document a été publié en juin 2011 avec le soutien financier de UNICANCER - Fédération française des Centres de Lutte Contre le Cancer. www.unicancer.fr



Le rapport intégral *Cancer du poumon, Bilan Initial* est disponible gratuitement en téléchargement et en commande sur www.e-cancer.fr

Institut National du Cancer
52, avenue André Morizet
92100 Boulogne-Billancourt
France

Tél. : 01 41 10 50 00
Fax. : 01 41 10 50 20
diffusion@institutcancer.fr

Ref. : PLACPOUM11

